эффективность классического иммунодепрессанта метотрексата.

Больной К, возраст 6 лет, наблюдается в ревматологическом отделении Научного центра здоровья детей РАМН в течение 1,5 лет. Ребенок родился от 3-й беременности (1-я беременность закончилась рождением здоровой девочки, 2-я — искусственным прерыванием), от здоровой матери, срочных самопроизвольных родов. Масса при рождении составила 2930 г, длина тела — 49 см. С возраста 3 мес находился на искусственном вскармливании. Раннее физическое и психомоторное развитие соответствовало возрасту. Профилактические прививки проведены по графику. Реакция Манту — отрицательная. Перенесенные болезни: редкие ОРИ. Наследственный анамнез по ревматическим болезням не отягощен.

Мальчик заболел в возрасте 3 лет. Провоцирующим фактором была травма коленных суставов (упал на колени). Через 2 дня после травмы появилась отечность в области правого коленного сустава, ребенок перестал опираться на ногу. Госпитализирован по месту жительства. При обследовании отмечались повышение СОЭ до 40 мм/ч, числа лейкоцитов крови до $12{,}5\times10^9$, титра анти-о-стрептолизина в сыворотке крови. При рентгенологическом обследовании изменений в коленных суставах не отмечено. Поставлен диагноз: «Посттравматический артрит, возможен дебют ювенильного ревматоидного артрита». Пациенту были назначены нестероидные противовоспалительные препараты (диклофенак натрия), антибиотики (азитромицин, линкомицина гидрохлорид), физиотерапия, была проведена пункция коленного сустава с введением бетаметазона. На фоне терапии эффект был кратковременным, через месяц состояние ребенка значительно ухудшилось — беспокоили выраженные боли в коленном суставе, утренняя скованность продолжительностью до 2 часов, развилась сгибательная контрактура правого коленного сустава. Мальчик повторно госпитализирован по месту жительства. В клиническом анализе крови отмечалось повышение СОЭ до 38 мм/ч. Ребенку исключен туберкулез коленного сустава. Поставлен диагноз: «Ювенильный хронический артрит». Травматологом была выполнена пункция коленного сустава с введением бетаметазона, под общей анестезией сустав разогнут, наложена гипсовая лангета на 2 мес. Положительной динамики в состоянии ребенка достигнуто не было, сохранялась длительная утренняя скованность, артралгии. Учитывая отсутствие эффекта от проводимого лечения, ребенок был направлен на госпитализацию в ревматологичесое отделение Научного центра здоровья детей РАМН.

В отделение мальчик поступил в возрасте 4 лет, через 6 мес от начала заболевания. При поступлении состояние ребенка расценивалось как средней тяжести. Тяжесть состояния была обусловлена выраженной болью в правом коленном суставе, длительной утренней скованностью — до 3 часов. При осмотре выявлены экссудативные изменения в правом коленном суставе, болевая сгибательная контрактура — 90°, движения в суставе были ограничены, резко болезненные (рис. 1 А–В). При обследовании в клиническом анализе крови отмечались умеренно выраженная гипохромная анемия — гемоглобин — 107 г/л, лейкоцитоз 12×10^9, повышение СОЭ до 30 мм/ч, повышение сывороточного уровня IgG до 1250 мг% (норма до 869), IgM — до 269 мг% (норма до 100), СРБ — до 5 мг% (норма до 0,8) (табл.). Мальчик был обследован на наличие «артритогенных» инфекций. В слизистой оболочке конъюнктивы были выявлены антигены хламидии трахоматис, антитела к хламидии в крови были отрицательные, однако были выявлены в диагностическом титре антитела к уреаплазме и микоплазме. По поводу выявленной инфекции ребенку была проведена антибактериальная терапия спирамицином. Ребенку была исключена туберкулезная инфекция: проведены реакция Манту (отрицательная), компьютерная томография грудной клетки (патологии не выявлено). Также мальчику проведено рентгенологическое обследование коленных суставов, где выявлены кистовидный остеопороз суставных поверхностей, неровные суставные поверхности с эрозиями, суставные щели коленных суставов были не сужены (рис. 1 Г). При проведении ультразвукового исследования коленных суставов выявлена свободная жидкость в верхнем завороте, неровность кортикального слоя костей, образующих сустав, в структуре хрящевой ткани визуализировались гиперэхогенные разрастания, все изменения больше выражены в правом коленном суставе. Мальчик был осмотрен офтальмологом — увеит не выявлен.

На основании данных анамнеза, клинической картины, а также результатов проведенного лабораторного и инструментального обследования, ребенку был поставлен диагноз: «Пауциартикулярный юношеский артрит».

Необходимо отметить, что основой патогенетического подхода к лечению юношеского артрита является назначение иммуносупрессивной терапии [1–4]. Среди иммуносупрессивных препаратов особое место занимает метотрексат, первое сообщение о применении которого для лечения больных ревматоидным артритом появилось в 1972 г. [5].

Метотрексат относится к группе антиметаболитов. По структуре препарат близок к фолиевой (птероилглютаминовой) кислоте, от которой отличается заменой аминогруппы на карбоксильную в 4-м положении птеридиновой молекулы и добавлением метиловой группы в 10-м положении 4-аминобензойной кислоты [5–7]. В организме человека фолиевая кислота расщепляется ферментом дегидрофолатредуктазой (ДГФ) с образованием метаболически активных продуктов — дигидрофолиевой и тетрагидрофолиевой кислот, которые принимают участие в конверсии гомоцистеина в метионин, образовании пуринов и тимидилата, необходимых для синтеза ДНК. Одним из основных фармакологических эффектов метотрексата является инактивация ДГФ. Кроме того, в клетке метотрексат подвергается полиглютамилированию с образованием метаболитов, которые имеют важное значение в реализации биологической активности метотрексата. Эти метаболиты в отличие от «нативного» метотрексата оказывают ингибирующее действие не только на ДГФ, но на «дистальные» фолат-зависимые ферменты, включая тимидилатсинтетазу, 5-аминоимидазол-4-карбоксамидорибонуклеотид (АИКАР) трансамилазу и др. [6].

Рис. 1. А — общий вид пациента до назначения метотрексата. Б — экссудативно-пролиферативные изменения и функциональная возможность в правом коленном суставе до назначения метотрексата. В — функциональная возможность в правом коленном суставе до назначения метотрексата. Г — рентгенография коленных суставов в прямой и боковой проекциях до назначения метотрексата (кистовидный остеопороз суставных поверхностей, неровные суставные поверхности с эрозиями)

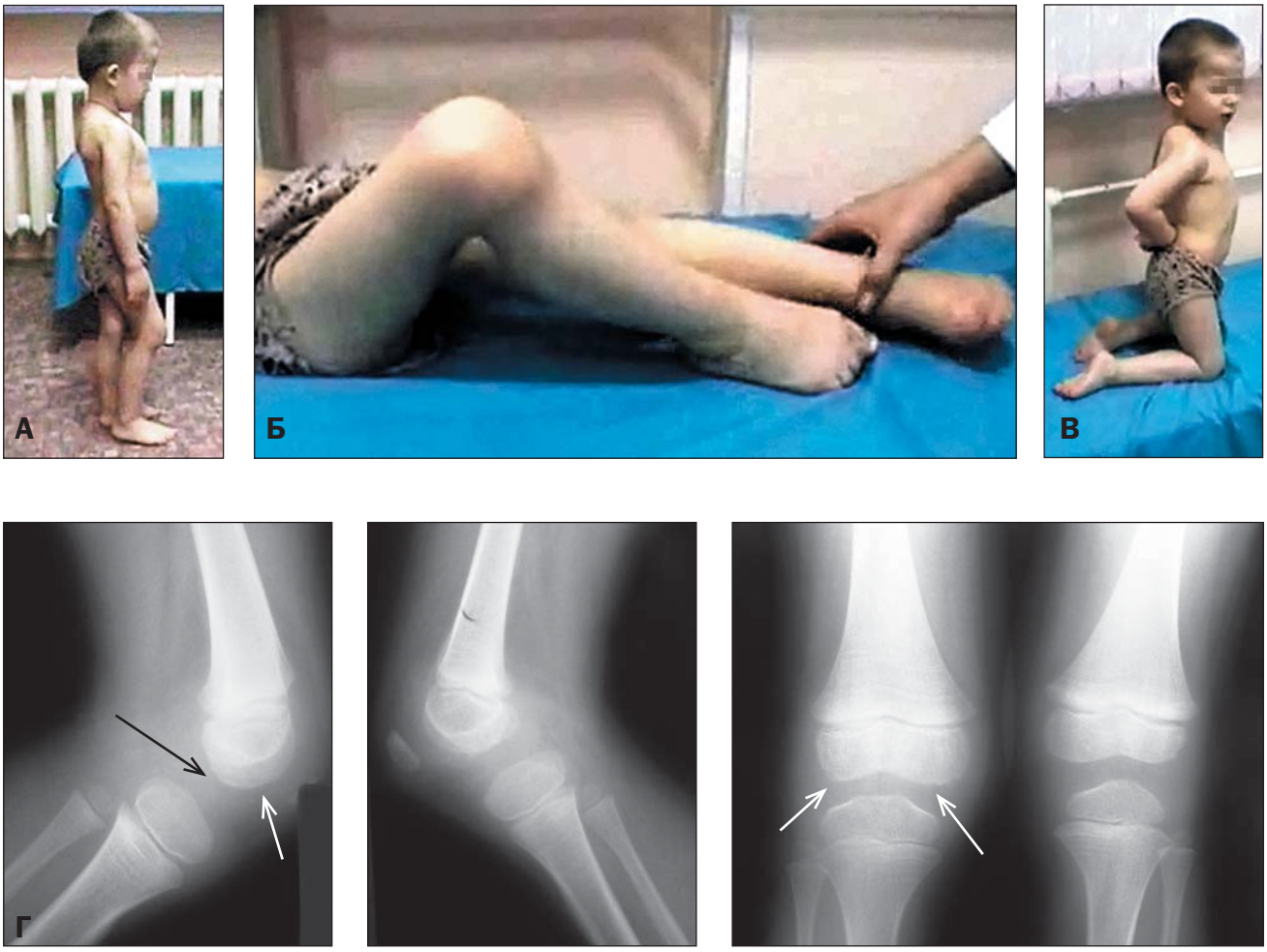

Таблица. Динамика клинических и лабораторных показателей активности болезни на фоне терапии метотрексатом у больного К., возраст 6 лет

Показатели	До начала терапии метотрексатом	Через 3 мес от начала терапии метотрексатом	Через 6 мес от начала терапии метотрексатом	Через 12 мес от начала терапии метотрексатом
Длительность утренней скованности (мин)	180	нет	нет	нет
Число суставов с активным артритом	1	1	0	0
Субъективная оценка активности болезни пациентом по ВАШ* (баллы)	80	30	0	0
Субъективная оценка боли пациентом по ВАШ* (баллы)	80	30	0	0
СОЭ (мм/ч)	30	5	3	5
Нв (г/л)	107	117	125	130
Эритроциты ($\times 10^{12}$/л)	4,15	4,23	4,39	4,45
Тромбоциты ($\times 10^{9}$/л)	480	442	353	340
Лейкоциты ($\times 10^{9}$/л)	12,0	8,1	7,9	6,7
СРБ (мг%)	5,0	0,1	0,1	0,1
IgG (мг%)	1250	1120	938	820

Примечание. * ВАШ — визуальная аналоговая шкала (min 0 — max 100).

При использовании низких доз метотрексата фармакологические эффекты препарата связаны с действием его глутаминированных метаболитов, ингибирующих активность АИКАР. Это ведет к избыточному накоплению аденозина — пуринового нуклеозида, образующегося после внутриклеточного расщепления АТФ, обладающего способностью подавлять агрегацию тромбоцитов и моделировать иммунные и воспалительные реакции [7].

В начале 80-х гг. XX в. были предприняты многочисленные открытые плацебоконтролируемые исследования для изучения эффективности и безопасности этого препарата [7–10]. Результаты этих исследований показали, что метотрексат в дозе 7,5–25 мг в нед был эффективнее плацебо; в последующих исследованиях была также доказана его эффективность в сравнении с другими медленно действующими противоревматическим средствами — препаратами золота, ауранофином, азатиоприном. В 1988 г. препарат был зарегистрирован в США для лечения ревматоидного артрита у взрослых [5].

В детской ревматологической практике для лечения юношеского артрита метотрексат стал применяться с 1983 г. в дозах 10 мг/м^2 поверхности тела в нед [11]. Клинические исследования эффективности метотрексата при юношеском артрите свидетельствовали об эффективности препарата через несколько недель приема и хорошей переносимости у пациентов, которые раньше отвечали только на терапию глюкокортикоидами [12–14]. Рандомизированные сравнительные исследования показали, что метотрексат эффективнее, чем плацебо. Благодаря полученным результатам, препарат был одобрен в США и странах Европы для лечения юношеского артрита [15, 16].

В одном из исследований приняло участие 127 пациентов в возрасте младше 18 лет, средний возраст составил 10,1 лет, средняя продолжительность болезни — 5,1 лет. Пациенты были разделены на 3 группы: 46 больных в группе А получали метотрексат в дозе 10–15 мг/м^2 поверхности тела в нед, 40 детей в группе В — метотрексат в дозе 5 мг/м^2, 41 ребенок в группе С получал плацебо в течение 6 мес [15]. В исследовании был разрешен прием не более двух НПВП и преднизолона в дозе до 10 мг/сут: исходно в группе А преднизолон получали 15 (33%), в группе В — 14 (37%), в группе С — 14 (34%) больных. Через 6 мес зарегистрировано улучшение у 114 детей; в группе А — у 63% детей, группе В — у 32% и группе С — у 36% пациентов (p = 0,013). За время исследования были зарегистрированы такие нежелательные явления, как стоматит, головная боль, боль в животе, тошнота. Трем пациентам метотрексат был отменен в связи с повышением концентрации АЛТ и АСТ, гематурией. Таким образом, результаты данного исследования показали, что метотрексат в дозе 10–15 мг/м^2 поверхности тела в нед достоверно эффективней, чем в дозе 5 мг/м^2 и плацебо [15]. В другом многоцентровом двойном слепом плацебоконтролируемом исследовании участвовало 88 детей с юношеским артритом в возрасте младше 16 лет [16]. Дети получали плацебо или метотрексат в дозе 15 мг/м^2 поверхности тела в нед с постепенным повышением дозы до 20 мг/м^2 поверхности тела в нед в течение 2 мес. Результаты исследования показали, что через 8 мес в группе детей, лечившихся метотрексатом, зарегистрировано улучшение по трем из шести педиатрических критериев АКР (СОЭ, оценка состояния здоровья врачом и родителями по визуальной аналоговой шкале) по сравнению с плацебо (p = 0,006). По числу нежелательных явлений между группами детей, получавших метотрексат или плацебо, статистически значимых различий не выявлено [16]. Представляет интерес двойное слепое рандомизированное исследование эффективности метотрексата и лефлуномида у 94 детей с юношеским артритом. Была доказана эффективность обоих препаратов, однако метотрексат оказался более эффективным по педиатрическим критериям АКР [17].

Необходимо отметить дозозависимый эффект метотрексата. В исследовании N. Ruperto и соавт. у детей с юношеским артритом сравнивалась эффективность метотрексата в различных дозах [18]. У 80 из 595 пациентов, лечившихся метотрексатом в дозе 8–12,5 мг/м^2 поверхности тела в нед, не было зарегистрировано даже 30% улучшения по критериям Американской коллегии ревматологов (АКР). Эту группу разделили на две подгруппы: детям из первой подгруппы (n = 40) дозу метотрексата повысили до 15–20 мг/м^2 поверхности тела в нед, второй подгруппы (n = 40) — до 30–40 мг/м^2. Препарат вводился подкожно или внутримышечно. Через 6 мес лечения не было выявлено статистически значимых различий между группами по эффективности и безопасности метотрексата. Таким образом, результаты исследования показали, что оптимальной в терапии детей с юношеским артритом является доза метотрексата не менее 15 мг/м^2 поверхности тела в нед с внутримышечным или подкожным способом введения, а оценивать эффект от терапии необходимо не раньше чем через 9–12 мес лечения [18].

Интерес представляют сравнительные исследования эффективности метотрексата в зависимости от способа введения. В исследовании биодоступности метотрексата чешскими учеными доказано, что у детей предпочтительным является парентеральный способ введения метотрексата в дозе 10–15 мг/м^2 поверхности тела в нед над пероральным [19]. В другом исследовании проводилась оценка эффективности подкожного введения метотрексата у детей с недостаточным ответом на пероральный прием. В исследование был включен 61 ребенок с юношеским артритом (43 девочки, 18 мальчиков; 8 — с системным артритом, 25 — с полиартритом, 14 — с олигоартритом, 5 — с артритом, ассоциированным с энтезитом, 3 — с недифференцируемым артритом). Метотрексат для подкожного введения был назначен 31 ребенку в связи с отсутствием эффекта от перорального приема (у 13), недостаточной эффективностью (у 7) и развитием тошноты (у 18 больных) [20]. Через 3 мес лечения у 76% детей было зарегистрировано улучшение, при этом гепатотоксичность метотрексата была меньше в группе детей, получавших препарат парентерально (подкожно), чем перорально [20].

Многолетнее применение метотрексата в ревматологической практике позволило хорошо изучить спектр его побочных эффектов. В настоящее время установлено, что

соотношение эффективность/токсичность метотрексата существенно выше, чем других противоревматических препаратов [21].

Таким образом, на сегодняшний день метотрексат признан «золотым стандартом» лечения ревматоидного артрита и эффективность всех новых препаратов не должна уступать эффективности метотрексата. В результате многочисленных исследований показано, что применение метотрексата в дозе 15 мг/м^2 поверхности тела в нед позволяет значительно снизить воспалительную активность ревматоидного процесса, а иногда и индуцировать клинико-лабораторную ремиссию болезни. Для достижения максимального эффекта целесообразно подкожное или внутримышечное введение препарата.

Таким образом, учитывая раннее начало болезни, возраст больного, высокую активность основного процесса, с целью предотвращения дальнейшей деструкции суставов и инвалидизации, ребенку была назначена терапия иммунодепрессантом (базовым противовоспалительным препаратом) — метотрексатом (Методжект, MEDAC, Германия) для подкожного введения в дозе 9 мг/нед (из расчета 15 мг/м^2 поверхности тела в неделю). Аллергической реакции на введение метотрексата у ребенка не было, введение препарата мальчик переносил хорошо.

Через 1 мес от начала терапии метотрексатом у мальчика уменьшилась длительность и выраженность утренней скованности. Через 3 мес купировались артралгии, утренняя скованность, экссудативные изменения в правом коленном суставе, значительно уменьшилась выраженность сгибательной контрактуры — 160°, снизились лабораторные показатели активности заболевания — СОЭ, СРБ (см. табл). Через 6 мес лечения полностью восстановился объем движений в правом коленном суставе, а также купировалась контрактура (рис. 2 А–В). Отмечена положительная динамика по данным инструментальных методов обследования. На рентгенограмме коленных суставов выявлено уменьшение числа эрозий и выраженности остеопороза суставных поверхностей (рис. 2 Г). При проведении ультразвукового исследования коленных суставов свободной жидкости в верхнем завороте не выявлено, были менее выражены неровность кортикального слоя костей, образующих сустав, а также гиперэхогенные разрастания в структуре хрящевой ткани. В течение последующих 12 мес ребенок постоянно получал метотрексат — в шприцах, для подкожного введения

Рис. 2. А — общий вид пациента через 6 мес терапии метотрексатом. Б — функциональная возможность в правом коленном суставе через 6 мес терапии метотрексатом. В — функциональная возможность в правом коленном суставе через 6 мес терапии метотрексатом. Г — рентгенография коленных суставов в прямой и боковой проекциях через 12 мес терапии метотрексатом (уменьшение числа эрозий и выраженности остеопороза суставных поверхностей)