

Т.В. Слепцова<sup>1</sup>, Е.И. Алексеева<sup>1,2</sup>, Р.В. Денисова<sup>1</sup>, Т.М. Бзарова<sup>1</sup>, К.Б. Исаева<sup>1</sup>, Е.В. Митенко<sup>1</sup>

<sup>1</sup> Научный центр здоровья детей РАМН, Москва, Российская Федерация

<sup>2</sup> Первый Московский государственный медицинский университет им. И.М. Сеченова, Российская Федерация

# Опыт применения метотрексата для парентерального введения у больной пауциартикулярным вариантом юношеского артрита

## Контактная информация:

Алексеева Екатерина Иосифовна, доктор медицинских наук, профессор, заведующая ревматологическим отделением Научного центра здоровья детей РАМН, декан педиатрического факультета Первого МГМУ им. И.М. Сеченова

Адрес: 119991, Москва, Ломоносовский проспект, д. 2/62, тел.: (499) 134-02-97, e-mail: alekatya@yandex.ru

Статья поступила: 30.11.2012 г., принята к печати: 06.12.2012 г.

В статье представлен случай раннего дебюта пауциартикулярного юношеского артрита, резистентного к стандартной иммуносупрессивной терапии метотрексатом в дозе 15 мг/м<sup>2</sup> поверхности тела в нед перорально, с развитием контрактур и деструктивных изменений в суставах. Описано успешное преодоление резистентности к препарату путем переключения на внутримышечное введение и повышения дозы до 25 мг/м<sup>2</sup> поверхности тела в нед. Спустя 6 мес от момента начала терапии у ребенка купировались островоспалительные изменения в суставах, артралгии, утренняя скованность, снизились лабораторные показатели активности болезни. Через 12 мес полностью восстановился объем движений в 3 из 4 пораженных суставов. Фаза неактивной болезни и ремиссия были зарегистрированы через 6 и 12 мес, соответственно. Ремиссия сохраняется в течение 18 мес.

**Ключевые слова:** дети, юношеский артрит, метотрексат, внутримышечное введение.

(Вопросы современной педиатрии. 2012; 11 (6): 0–00)

## ВВЕДЕНИЕ

Юношеский артрит — одна из наиболее часто встречающихся инвалидизирующих ревматических болезней у детей. Основным ее клиническим признаком является артрит. Патологические изменения в суставе характеризуются болью, припухлостью, деформациями [1].

У детей наиболее часто поражаются крупные и средние суставы, в частности коленные, голеностопные, лучезапястные, локтевые, тазобедренные, реже — мелкие суставы кистей и стоп. Пролиферативно-экссудативные изменения в суставах быстро приводят к развитию стойких деформаций и контрактур, амиотрофии, гипотрофии [2]. Юношеский артрит, как правило, имеет прогрессирующее течение и приводит к ранней инвалидизации

и снижению качества жизни пациентов. Кроме того, многими авторами сообщается, что ювенильный ревматоидный артрит уменьшает продолжительность жизни больных в среднем на 10 лет, хотя при контролируемом многолетнем лечении она может быть сопоставима с популяционными значениями [3].

Ранняя диагностика и своевременное начало адекватной иммуносупрессивной терапии (еще до появления деструктивных изменений в суставах и инвалидизации пациента) способны изменить прогноз, уменьшить степень инвалидизации и вернуть ребенка к полноценной жизни.

Основой патогенетического подхода к лечению юношеского артрита является назначение иммуносупрессивной терапии [4–9].

## Автор

Uchrejdienie

## Zagolovok

Rezume

(Voprosy sovremennoi pediatrii — Current Pediatrics. 2012; 11 (6): 0–00)

Среди иммуносупрессивных препаратов особое место занимает метотрексат. На сегодняшний день он признан «золотым стандартом» лечения ревматоидного артрита, и эффективность всех новых препаратов не должна уступать эффективности метотрексата [10–11].

### КЛИНИЧЕСКИЙ ПРИМЕР

Мы хотим представить историю болезни девочки с ранним дебютом пауциартикулярного юношеского артрита и продемонстрировать дозозависимый эффект метотрексата и различия в эффективности между его таблетированной и парентеральной формой введения.

Больная А., возраст 10 лет, наблюдается в ревматологическом отделении Научного центра здоровья детей РАМН в течение 2 лет. Девочка родилась от 2-й беременности (1-я беременность закончилась рождением здоровой девочки от здоровой матери в результате срочных самопроизвольных родов). Масса ребенка при рождении составила 2850 г, длина тела — 52 см. С рождения ребенок находился на искусственном вскармливании. Раннее физическое и психомоторное развитие соответствовало возрастным нормам. Профилактические прививки проведены по графику до 3 лет, далее — отвод по медицинским показаниям. Перенесенные болезни: редкие острые респираторные инфекции. Наследственный анамнез по ревматическим болезням не отягощен.

Девочка заболела в возрасте 1 года 10 мес, когда через 2 нед после перенесенного бронхита появилась припухлость правого коленного сустава, прихрамывание при ходьбе. Наблюдалась по месту жительства хирургом, назначались компрессы с диметилсульфоксидом с минимальным положительным эффектом. В возрасте 3 лет развилась припухлость левого коленного сустава. При рентгенологическом обследовании изменений в коленных суставах обнаружено не было. В сыворотке крови определялся повышенный титр антител класса М к хламидиям; в отделяемом из зева при микробиологическом обследовании высевался пиогенный стрептококк, в связи с этим проводилась антибактериальная терапия (азитромицином). По поводу артрита был назначен нестероидный противовоспалительный препарат (диклофенак натрия). Положительной динамики в состоянии ребенка достигнуто не было, сохранялись артралгии, припухлость коленных суставов, нарушение походки. В клиническом анализе крови: лейкоцитоз до  $11 \times 10^9$ /л, повышение СОЭ до 47 мм/ч. В иммунологическом: повышение сывороточной концентрации С-реактивного белка до 4 норм. Девочка была госпитализирована в Областную детскую клиническую больницу, где был установлен диагноз: «Ювенильный хронический артрит. Олигоартрит». Пациентке была проведена внутрисуставная инъекция с введением бетаметазона, назначен хлорохин, физиотерапия. Эффект на фоне лечения был кратковременным: через 2 нед состояние ребенка значительно ухудшилось — беспокоили выраженные боли в коленных суставах, утренняя скованность продолжительностью до 2,5 ч, развилась сгибательная контрактура в правом коленном суставе, появилось ограничение движений в лучезапястных суставах.

В возрасте 4 лет, через 2 года от начала заболевания, пациентке был назначен метотрексат для перорального приема в дозе 15 мг/м<sup>2</sup> поверхности тела в нед. На фоне терапии уменьшилась степень выраженности болевого синдрома, сократилось время утренней скованности, однако в связи с сохранением экссудативных изменений и ограничений функции в суставах в течение последующих 3 лет девочке трижды проводили пункции коленных суставов с введением бетаметазона. В возрасте 7 лет в связи с рецидивирующим течением заболевания

к терапии был подключен циклоспорин в дозе 3 мг/кг массы тела в сут.

В связи с недостаточным эффектом от проводимого лечения ребенок был направлен на госпитализацию в ревматологическое отделение НЦЗД РАМН.

В возрасте 8 лет, через 7 лет после дебюта заболевания, девочка впервые поступила в ревматологическое отделение НЦЗД РАМН для обследования и коррекции терапии.


При поступлении состояние ребенка расценивалось как средней тяжести. Тяжесть состояния была обусловлена болью и ограничением движений в обоих коленных суставах, утренней скованностью до 1 ч. При осмотре обнаружены экссудативно-пролиферативные изменения в обоих коленных суставах, болевая сгибательная контрактура правого коленного сустава, ограничение движений в обоих коленных и обоих лучезапястных суставах (рис. 1–4). При обследовании в клиническом анализе крови: умеренно выраженная гипохромная анемия — гемоглобин 112 г/л, лейкоцитоз  $9,5 \times 10^9$ , повышение СОЭ до 32 мм/ч. В иммунологическом анализе: повышение сывороточных концентраций IgG до 1340 мг% (норма до 1100), С-реактивного белка — до 2 мг/мл (норма до 0,8) (табл.). По данным рентгенологического исследования выявлены кистовидный остеопороз суставных поверхностей, сужение суставных щелей, неровность суставных поверхностей с эрозиями. При проведении ультразвукового исследования коленных суставов визуализировалась свободная жидкость в верхних заворотах обоих коленных суставов, неровность кортикального слоя костей, образующих сустав, в структуре хрящевой ткани — гиперэхогенные разрастания. Все изменения больше выражены в правом коленном суставе. Девочка была осмотрена офтальмологом, увеит исключен.

На основании данных анамнеза, клинической картины, а также результатов лабораторного и инструментального исследования ребенку был подтвержден диагноз: «Пауциартикулярный юношеский артрит».

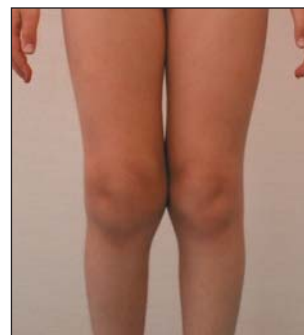
Таким образом, девочка поступила в отделение в возрасте 8 лет с пауциартикулярным юношеским артритом умеренной степени активности, длительностью болезни 7 лет и минимальным положительным эффектом на фоне терапии метотрексатом для перорального приема в стандартной дозе.

Следует отметить, что метотрексат занимает особое место среди иммуносупрессивных препаратов и в настоящее время является первым и наиболее часто назначаемым лекарственным средством у детей с юношеским артритом.

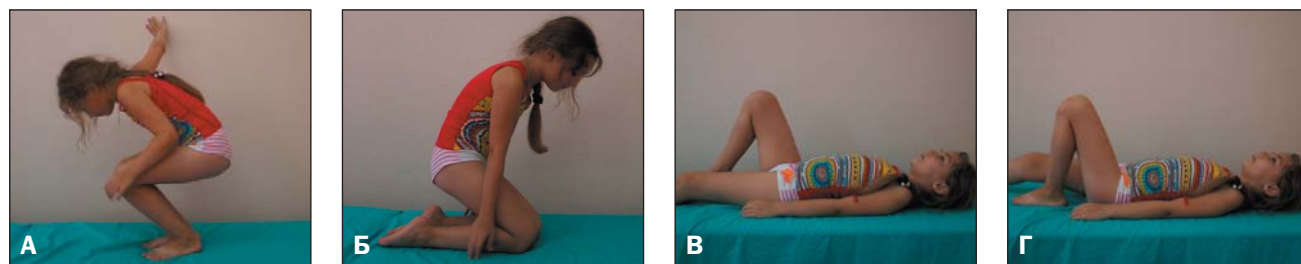
**Рис. 1.** Общий вид пациентки на фоне терапии метотрексатом для перорального приема в стандартной дозе



**Рис. 2.** Экссудативно-пролиферативные изменения в коленных суставах на фоне терапии метотрексатом для перорального приема в стандартной дозе



**Рис. 3. А, Б.** Функциональная возможность в коленных суставах на фоне терапии метотрексатом для перорального приема в стандартной дозе. Общий вид пациента на фоне терапии метотрексатом для перорального приема в стандартной дозе. **В.** Функциональная возможность в правом коленном суставе на фоне терапии метотрексатом для перорального приема в стандартной дозе. **Г.** Функциональная возможность в левом коленном суставе на фоне терапии метотрексатом для перорального приема в стандартной дозе



**Рис 4. А–В.** Функциональная возможность в лучезапястных суставах на фоне терапии метотрексатом для перорального приема в стандартной дозе



**Таблица.** Динамика клинических и лабораторных показателей активности болезни на фоне терапии метотрексатом у больной А., возраст 9 лет

Показатели	До начала терапии метотрексатом в дозе 15 мг/м <sup>2</sup> в нед <i>per os</i>	До начала терапии метотрексатом в дозе 25 мг/м <sup>2</sup> в нед в/м	Через 3 мес терапии метотрексатом в дозе 25 мг/м <sup>2</sup> в нед в/м	Через 6 мес терапии метотрексатом в дозе 25 мг/м <sup>2</sup> в нед в/м	Через 12 мес терапии метотрексатом в дозе 25 мг/м <sup>2</sup> в нед в/м
Длительность утренней скованности, мин	180	60	10	нет	нет
Число суставов с активным артритом	4	2	1	0	0
Число суставов с ограничением функции	4	4	2	2	1
Субъективная оценка активности болезни пациентом по ВАШ, баллы	70	55	30	0	0
Субъективная оценка боли пациентом по ВАШ, баллы	80	60	35	0	0
СОЭ, мм/ч	47	32	12	3	5
Нб, г/л	110	112	117	125	130
Эритроциты, ×10 <sup>12</sup> /л	4,0	4,12	4,23	4,37	4,45
Тромбоциты, ×10 <sup>9</sup> /л	520	502	457	357	340
Лейкоциты, ×10 <sup>9</sup> /л	11,0	9,5	8,1	7,9	6,9
С-реактивный белок, мг/мл (N до 0,8)	3,2	2	0,7	0,1	0,1
IgG, мг% (N до 1100)	1340	1250	1120	938	820
Фаза неактивной болезни	–	–	–	+	–
Ремиссия болезни	–	–	–	–	+
% улучшения по критериям АКР <sub>педи</sub>	0	0	50	100	100

*Примечание.* ВАШ — визуальная аналоговая шкала (min 0–max 100), СОЭ — скорость оседания эритроцитов, Нб — гемоглобин, АКР<sub>педи</sub> — критерии Американской коллегии ревматологов.

Препарат относится к группе антиметаболитов. По структуре метотрексат близок к фолиевой (птероилглутаминовой) кислоте, от которой отличается заменой аминогруппы на карбоксильную в 4-м положении птеридиновой молекулы и добавлением метиловой группы в 10-м положении 4-аминобензойной кислоты [9].

В низких и средних дозах, используемых в ревматологической практике, метотрексат оказывает в основном противовоспалительный эффект за счет избыточного накопления аденозина — пуринового нуклеозида, который благодаря взаимодействию со специфическими аденозиновыми рецепторами  $A_2$  на поверхности активированных нейтрофилов способен оказывать выраженное противовоспалительное действие [12]. Некоторые фармакологические эффекты метотрексата могут быть связаны с влиянием на синтез полиаминов, которые необходимы для пролиферации клеток и синтеза белка и принимают участие в клеточно-опосредованных иммунных реакциях [2, 13].

Данные, касающиеся влияния препарата на синтез цитокинов, позволяют предполагать, что на фоне терапии низкими дозами метотрексата наблюдается переключение синтеза цитокинов с  $Tx_1$ - (ИЛ 2, интерферон  $\gamma$ ) на  $Tx_2$ -тип (ИЛ 10), что объясняет противовоспалительный и иммуномодулирующий эффект препарата [2].

Это предположение позволяет объяснить существенный противовоспалительный и иммуномодулирующий эффект низких доз препарата, особенно очевидный при т.н.  $Tx_1$ -зависимых заболеваниях человека, таких как ревматоидный артрит. Другой точкой приложения эффектов метотрексата является ингибирование продукции протеолитических ферментов (коллагеназы и стромелизина), играющих важную роль в деструкции суставов при ревматоидном артрите. Наконец, недавно получены данные о том, что метотрексат стимулирует дифференцировку моноцитов, экспрессию Fas-антигена *in vitro*, что ассоциируется с усилением высвобождения противовоспалительных цитокинов (растворимого антагониста ИЛ 1 и рецептора фактора некроза опухоли рФНО-75р), и ингибирование синтеза ИЛ 1b. При этом усиление дифференцировки моноцитов ассоциируется с увеличением чувствительности этих клеток к ФНО-индуцированному апоптозу. В целом приведенные данные позволяют предположить, что один из вероятных механизмов противовоспалительного действия метотрексата связан с подавлением рекрутирования незрелых и «воспалительных» моноцитов из костного мозга в зону воспаления и снижением продолжительности жизни этих клеток в воспаленных тканях [2, 13–17].

Высокая распространенность юношеского артрита побудила к выполнению большого числа научных исследований в разных странах мира, составивших серьезную доказательную базу эффективности препарата [14–21]. Клинические исследования эффективности метотрексата при юношеском артрите свидетельствуют о появлении эффекта уже через несколько недель приема препарата и о хорошей переносимости у пациентов, которые раньше отвечали только на терапию глюкокортикоидами [15–18]. Рандомизированные сравнительные исследования показали, что метотрексат в дозе 10–15 мг/м<sup>2</sup> эффективнее, чем плацебо [19, 20] и другие базисные противовоспалительные препараты [21].

Широкий диапазон эффективных для детей доз метотрексата зависит от многих факторов, в первую очередь от быстрого клиренса препарата у детей, который более высок у детей раннего возраста [22].

По мере накопления опыта по применению базисной терапии метотрексатом оказалось, что часть пациентов резистентны к стандартным низким дозам. Исходя из фармакокинетических особенностей и данных о механизме действия лекарственного средства, было высказано

мнение о целесообразности применения у данной категории больных метотрексата в повышенных дозах и/или парентерально [23].

Наиболее масштабным за последнее десятилетие стало заверщенное в 2004 г. мультицентровое рандомизированное испытание по изучению эффективности и безопасности терапии метотрексатом в средних (15–20 мг/м<sup>2</sup> в нед, максимально 20 мг/нед) и высоких (30 мг/м<sup>2</sup> в нед, максимально 40 мг/нед) дозах у пациентов с полиартикулярным характером суставного синдрома при ювенильном артрите [24]. У 80 из 595 пациентов, лечившихся метотрексатом в дозе 8–12,5 мг/м<sup>2</sup> поверхности тела в нед, не было зарегистрировано даже 30% улучшения по педиатрическим критериям Американской коллегии ревматологов (АКР<sub>педи</sub>). Эту группу разделили на 2 подгруппы: детям из 1-й подгруппы ( $n = 40$ ) дозу метотрексата повысили до 15 мг/м<sup>2</sup> поверхности тела в нед, детям 2-й подгруппы ( $n = 40$ ) — до 30 мг/м<sup>2</sup>. Препарат вводили подкожно или внутримышечно. Через 6 мес лечения у 55–62% пациентов было зарегистрировано 30% улучшение по АКР<sub>педи</sub>, однако не было установлено статистически значимых различий между подгруппами по эффективности и безопасности препарата. Таким образом, согласно результатам исследования, оптимальной в терапии детей с юношеским артритом является доза метотрексата 15–20 мг/м<sup>2</sup> поверхности тела в нед с внутримышечным или подкожным способом введения, а оценивать эффект от терапии метотрексатом необходимо не раньше чем через 9–12 мес лечения. По мнению авторов, эффективность терапии препаратом в средних и высоких дозах одинакова, и простое повышение дозы более 20 мг/м<sup>2</sup> в нед не увеличивает эффективности.

Можно предположить, что поскольку простая эскалация дозы выше определенного предела не приносит желаемого эффекта, то, вероятно, изменение способа введения может стать фактором преодоления рефрактерности.

Также интерес представляют сравнительные исследования эффективности метотрексата в зависимости от способа введения.

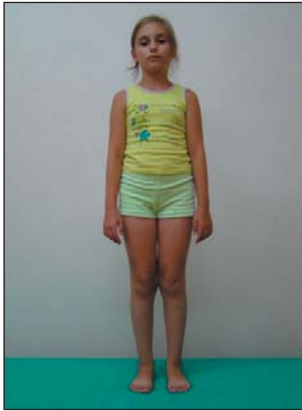При исследовании биодоступности препарата чешскими учеными доказано, что у детей существует достоверное различие биодоступности при пероральном приеме и подкожном введении, причем ощутимые различия в абсорбции метотрексата между его таблетированным и парентеральным введением начинают проявляться с дозы более 10 мг/м<sup>2</sup> [23]. По этим причинам парентеральное (подкожное, внутримышечное) введение является более эффективным.

В Канаде проводилась оценка эффективности подкожного введения метотрексата у детей с недостаточным ответом на пероральный прием. В исследование был включен 61 ребенок с юношеским артритом (43 девочки, 18 мальчиков; 8 — с системным артритом, 25 — с полиарtritом, 14 — с олигоартритом, 5 — с артритом, ассоциированным с энтезитом, 4 — с недифференцируемым артритом). Метотрексат для подкожного введения был назначен 31 ребенку в связи с отсутствием эффекта от перорального приема (у 13), недостаточной эффективностью (у 7) и развитием тошноты (у 18 больных) [25]. Через 3 мес лечения у 77% детей было зарегистрировано улучшение, при этом гепатотоксичность метотрексата была меньше в группе детей, получавших препарат парентерально (подкожно), по сравнению с пероральным приемом.

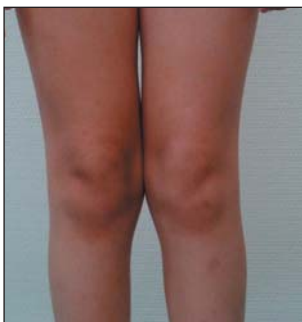Многолетнее применение метотрексата в ревматологической практике позволило хорошо изучить спектр его побочных эффектов [26, 27].

В настоящее время установлено, что соотношение эффективность/токсичность метотрексата существенно

**Рис. 5.** Общий вид пациентки на фоне парентерального приема метотрексата в дозе 25 мг/м<sup>2</sup> поверхности тела в нед



**Рис. 6.** Отсутствие припухлости в коленных суставах на фоне парентерального приема метотрексата в дозе 25 мг/м<sup>2</sup> поверхности тела в нед



выше, чем других базисных противоревматических препаратов.

Таким образом, на сегодняшний день метотрексат признан «золотым стандартом» лечения юношеского артрита; в результате многочисленных исследований доказано, что его применение в дозе 15 мг/м<sup>2</sup> поверхности тела в нед позволяет значительно снизить воспалительную активность ревматоидного процесса. По данным ряда исследований, у 55–67% детей, резистентных к стандартным дозам препарата, повышение дозы позволяет в течение 3 мес снизить степень активности болезни. Для достижения максимального эффекта целесообразно подкожное или внутримышечное введение.

Анализ анамнеза болезни девочки, а именно: раннее начало артрита, возраст больной, недостаточный эффект на фоне перорального приема метотрексата в дозе 15 мг/м<sup>2</sup> поверхности тела в нед, а также мировой опыт применения метотрексата с учетом различий в абсорбции между его таблетированной

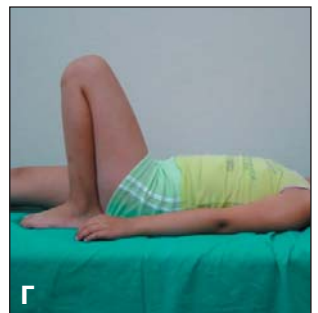
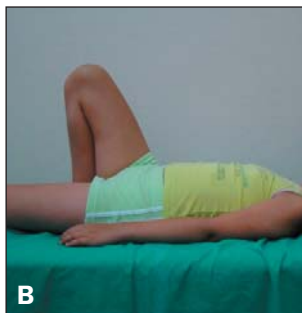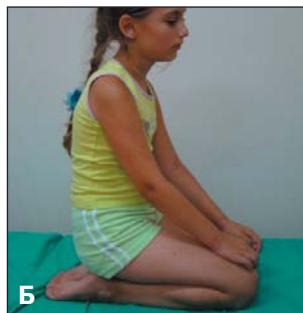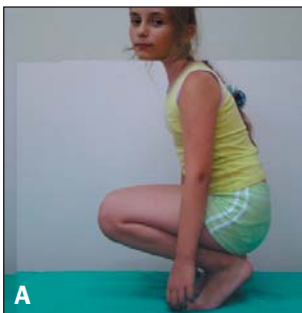
и парентеральной формой и дозозависимый эффект, дали основание повысить дозу препарата до 25 мг/м<sup>2</sup> поверхности тела в нед, а также перейти на парентеральный путь введения (препарат Методжект производства компании «MEDAC», Германия, для подкожного введения, в дозе 25 мг/нед) из расчета 25 мг/м<sup>2</sup> поверхности тела в нед. Аллергической реакции на введение лекарственного средства у ребенка не было, введение препарата девочка переносила хорошо.

Через 3 мес от начала терапии метотрексатом у девочки уменьшились длительность и выраженность утренней скованности, экссудативные изменения в коленных суставах, выраженность сгибательной контрактуры, купировались артралгии, снизились лабораторные показатели активности заболевания — СОЭ, сывороточное содержание С-реактивного белка (см. табл.). Зафиксировано 50% улучшение по АКР<sub>педи</sub>. Через 6 мес лечения купировались островоспалительные изменения в суставах, значительно увеличился объем движений в коленных и лучезапястных суставах. Было зафиксировано 90% улучшение по АКР<sub>педи</sub>, фаза неактивной болезни. Спустя 12 мес сохранялось лишь минимальное ограничение крайних движений в правом лучезапястном суставе, суставов с признаками активного воспаления не было (рис. 5–8). Отмечена положительная динамика по данным инструментальных методов обследования. При проведении ультразвукового исследования коленных суставов свободной жидкости в верхнем завороте не выявлено; были менее выражены неровность кортикального слоя костей, образующих сустав, а также гиперэхогенные разрастания в структуре хрящевой ткани. В течение последующих 12 мес ребенок постоянно получал метотрексат в шприцах для подкожного введения в дозе 25 мг/м<sup>2</sup> в нед. Девочка находится в состоянии клинико-лабораторной ремиссии. Побочных эффектов терапии не зарегистрировано.


### ОБСУЖДЕНИЕ

Анализ представленного клинического случая демонстрирует успешное преодоление резистентности к мето-

**Рис. 7. А, Б.** Функциональная возможность в коленных суставах на фоне парентерального приема метотрексата в дозе 25 мг/м<sup>2</sup> поверхности тела в нед. **В.** Функциональная возможность в правом коленном суставе на фоне парентерального приема метотрексата в дозе 25 мг/м<sup>2</sup> поверхности тела в нед. **Г.** Функциональная возможность в левом коленном суставе на фоне парентерального приема метотрексата в дозе 25 мг/м<sup>2</sup> поверхности тела в нед



**Рис. 8. А–В.** Функциональная возможность в лучезапястных суставах на фоне парентерального приема метотрексата в дозе 25 мг/м<sup>2</sup> поверхности тела в нед



# Незаменим как вода

- Метотрексат — препарат первого выбора для лечения детей с тяжелым ювенильным идиопатическим артритом с умеренной и высокой активностью заболевания<sup>1</sup>.
- Предпочтительный способ введения — парентеральный<sup>1</sup>.
- Терапия метотрексатом достоверно улучшает качество жизни у детей с ювенильным идиопатическим артритом<sup>2</sup>.



Улучшая золотой стандарт



Эксклюзивный представитель medac GmbH (Германия) в России

121087, г. Москва, ул. Баркляя, д. 6, стр. 5, офис 417  
Тел./факс: +7 (495) 258-68-94  
info@tirupharm.ru www.tirupharm.ru

Подробная информация о препарате Методжект размещена на сайтах [www.metoject.ru](http://www.metoject.ru), [www.методжект.рф](http://www.методжект.рф)

1. Timothy Beukelman et al., Arthritis Care & Research, Vol. 63, No. 4, pp 465–482 © 2011, American College of Rheumatology  
2. Ce'spedes-Cruz A, et al. Methotrexate improves the health-related quality of life of children with juvenile idiopathic arthritis. Ann Rheum Dis. 67(3):309-14.

трексату путем переключения на другой путь введения и повышения дозы препарата до 25 мг/м<sup>2</sup> поверхности тела в нед, высокую безопасность метотрексата у больной с юношеским артритом. Терапия метотрексатом в указанной дозе для подкожного введения позволила не только купировать воспалительные изменения в суставе, но и восстановить функциональную активность пациента и предотвратить прогрессирование костно-хрящевой деструкции.

Представленный клинический случай раннего дебюта пауциартикулярного юношеского артрита показывает торпидность к стандартной иммуносупрессивной терапии метотрексатом в дозе 15–25 мг/м<sup>2</sup> поверхности тела в нед с развитием контрактур и деструктивных изменений в суставах.

Выбор дальнейшей тактики лечения был оправдан. Описано успешное преодоление резистентности к препарату. Анализ терапевтической эффективности показал, что у пациентки с длительностью болезни 7 лет изменение схемы лечения позволило уже через 3 мес значительно снизить активность суставного синдрома, а через полгода — купировать островоспалительные изменения

в суставах, уменьшить степень инвалидизации и повысить качество жизни. Дальнейшее использование метотрексата обеспечило прекращение рецидивирования суставного синдрома, восстановление функции в большинстве пораженных суставов, нормализацию лабораторных показателей активности. Необходимо отметить, что изменение схемы лечения метотрексатом позволило воздержаться от перорального назначения глюкокортикоидов и внутрисуставного введения бетаметазона, а, следовательно, избежать таких тяжелых последствий для ребенка, как гормонозависимость, остеопороз, отставание в половом и физическом развитии.

## ЗАКЛЮЧЕНИЕ

Результаты лечения больной А. позволяют сделать вывод о том, что назначение метотрексата в адекватно подобранной дозе, а также правильный выбор формы введения индуцируют ремиссию болезни, позволяют преодолеть резистентность к препарату у ряда больных и предотвращают инвалидизацию детей, страдающих юношеским артритом.

## СПИСОК ЛИТЕРАТУРЫ

- Cassidy J., Petty R. Textbook of paediatric rheumatology, 6th edn. Saunders Elsevier. 2010. 9 p.
- Алексеева Е. И., Литвицкий П. Ф. Ревматоидный артрит. Этиология, патогенез. Клиника. Алгоритмы диагностики и лечения. М.: Веди. 2007. 359 с.
- Kroot E. J., van Leeuwen M. A., van Rijswijk M. H., Prevoo M. L., van 't Hof M. A., van De Putte L. B., van Riel P. L. No increased mortality in patient with rheumatoid arthritis: up to 10 years of follow-up from disease onset. *Ann. Rheum. Dis.* 2000; 59: 954–958.
- Клинические рекомендации. Ревматология. Под ред. Е. Л. Насонова. М.: ГЭОТАР-Медиа. 2005. С. 25–71, 120–140.
- Beukelman T., Patkar N. M., Saag K. G., Tolleson-Rinehart S., Cron R. Q., Dewitt E. M., Ilowite N. T., Kimura Y., Laxer R. M., Lovell D. J., Martini A., Rabinovich C. E., Ruperto N. 2011 American College of Rheumatology recommendations for the treatment of juvenile idiopathic arthritis: initiation and safety monitoring of therapeutic agents for the treatment of arthritis and systemic features. *Arthritis Care & Res.* 2011; 63 (4): 465–482.
- Fleischmann R. Safety and efficacy of disease-modifying antirheumatic agents in rheumatoid arthritis and juvenile rheumatoid arthritis. *Exp. Opin. Drug. Saf.* 2003; 2 (4): 347–365.
- Алексеева Е. И., Шахбазян И. Е. Принципы патогенетической терапии тяжелых системных вариантов ювенильного ревматоидного артрита. *Аутоиммунные болезни.* 2002; 5: 127.
- Hashkes P. J., Laxer R. M. Medical treatment of juvenile idiopathic arthritis. *JAMA.* 2005; 294 (13): 1671–1684.
- Насонов Е. Л. Противовоспалительная терапия ревматических болезней. М.: М-Сити. 1996. 345 с.
- Tynjala P., Vahasalo P., Tarkiainen M., Kroger L., Aalto K., Malin M., Putto-Laurila A., Honkanen V., Lahdenne P. Aggressive combination drug therapy in very early polyarticular juvenile idiopathic arthritis (ACUTE-JIA): a multicentre randomised open-label clinical trial. *Ann. Rheum. Dis.* 2011; 70.
- Visvanathan S., Wagner C., Marini J. C., Lovel D. J., Martini A., Petty R., Cuttica R., Woo P., Espada G., Gattorno M., Apaz M. T., Baildam E., Fasth A., Gerloni V., Lahdenne P., Quartier P., Saurenmann R., Travers S., Mendelsohn A., Xu S., Giannini E. H., Ruperto N. for the Paediatric Rheumatology International Trials Organization (PRINTO) and the Pediatric Rheumatology Collaborative Study Group (PRCSG). The effect of infliximab plus methotrexate on the modulation of inflammatory disease markers in juvenile idiopathic arthritis: analyses from a randomized, placebo-controlled trial. *Pediatr. Rheum.* 2010; 8: 24.
- Alarcon G. S. Methotrexate: its use for the treatment of rheumatoid arthritis and other rheumatic disorders. In: *Arthritis and Allied Conditions. A Text book of rheumatology*, 13th edn. W. J. Koopman (ed.). Baltimore, Philadelphia, London: Williams & Wilkins. 1997; 1: 679–698.
- Cronstein B. N. The mechanism of action of methotrexate. *Rheum. Dis. Clin. North. Am.* 1997; 23: 739–755.
- Tambic-Bukovac L., Malcic I., Prohic A. Personal experience with methotrexate in the treatment of idiopathic juvenile arthritis. *Rheumatism.* 2002; 49 (1): 20–24.
- Cassidy J. T. Outcomes research in the therapeutic use of methotrexate in children with chronic peripheral arthritis. *J. Pediatr.* 1998; 133: 179–180.
- Klein A., Kaul I., Foeldvari I., Ganser G., Urban A., Horneff G. Efficacy and safety of oral and parenteral methotrexate therapy in children with juvenile idiopathic arthritis: an observational study with patients from the German Methotrexate Registry. *Arthritis Care & Res. (Hoboken).* 2012; 64 (9): 1349–1356.
- Ramanan A. V., Whitworth P., Baildam E. M. Use of methotrexate in juvenile idiopathic arthritis. *Arch. Dis. Child.* 2003; 88: 197–200.
- Yokota S. Classification and treatment strategy for juvenile idiopathic arthritis. *Therapy.* 1999; 81: 766–772.
- Giannini E. H., Brewer E. J., Kuzmina N., Shaikov A., Maximov A., Vorontsov I., Fink C. W., Newman A. J., Cassidy J. T., Zemel L. S. Methotrexate in resistant juvenile rheumatoid arthritis. Results of the USA–USSR double-blind, placebo-controlled trial. The Pediatric Rheumatology Collaborative Study Group and The Cooperative Children's Study Group. *N. Engl. J. Med.* 1992; 326: 1043–1049.
- Woo P., Southwood T. R., Prieur A. M., Dore C. J., Grainger J., David J., Ryder C., Hasson N., Hall A., Lemelle I. Randomized, placebo-controlled, crossover trial of low-dose oral methotrexate in children with extended oligoarticular or systemic arthritis. *Arthritis Rheum.* 2000; 43 (8): 1849–1857.
- Silverman E., Mouy R., Spiegel L., Jung L. K., Saurenmann R. K., Lahdenne P., Horneff G., Calvo I., Szer I. S., Simpson K., Stewart J. A., Strand V. Lefunomide or methotrexate for juvenile rheumatoid arthritis. *N. Engl. J. Med.* 2005; 352: 1655–1666.
- Albertioni F., Flato B., Seideman P., Beck O., Peterson C., Eksborg S. Methotrexate in juvenile rheumatoid arthritis. Evidence of age dependent pharmacokinetics. *Eur. J. Clin. Pharmacol.* 1995; 47 (6): 507–511.
- Tukova J., Chladek J., Nemcova D., Chladkova J., Dolezalova P. Methotrexate bioavailability after oral and subcutaneous administration in children with juvenile idiopathic arthritis. *Clin. Exp. Rheumatol.* 2009; 27 (6): 1047–1053.
- Ruperto N., Murray K. J., Gerloni V., Wulffraat N., de Oliveira S. K., Falcini F., Dolezalova P., Alessio M., Burgos-Vargas R., Corona F., Vesely R., Foster H., Davidson J., Zulian F., Asplin L., Baildam E., Consuegra J. G., Ozdogan H., Saurenmann R., Joos R., Pistorio A., Woo P., Martini A. A randomized trial of parenteral methotrexate comparing an intermediate dose with a higher dose in children with juvenile idiopathic arthritis who failed to respond to standard doses of methotrexate. *Arthritis Rheum.* 2004; 50: 2191–2201.
- Alsufyani K., Ortiz-Alvarez O., Cabral D. A., Tucker L. B., Petty R. E., Malleon P. N. The role of subcutaneous administration of methotrexate in children with juvenile idiopathic arthritis who have failed oral methotrexate. *J. Rheumatol.* 2004; 31 (1): 179–182.
- Kugathasan S., Newman A. J., Dahms B. B., Boyle J. T. Liver biopsy findings liver in patients with juvenile rheumatoid arthritis receiving long-term, weekly methotrexate therapy. *J. Pediatr.* 1996; 128 (1): 149–151.
- Cron R. Q., Sherry D. D., Wallace C. A. Methotrexate-induced hypersensitivity pneumonitis in a child with juvenile rheumatoid arthritis. *J. Pediatr.* 1998; 132 (5): 901–902.